

Glaucomes graves : le bilan et la réadaptation orthoptiques basse vision sont indissociables de la prise en charge

Clémence Pedelahore, Lyse Libeau (orthoptistes), Xavier Zanlonghi (ophtalmologiste)

Un glaucome non ou insuffisamment traité est une pathologie cécitante (1). En s'approfondissant et en s'étendant, les déficits campimétriques irréversibles, dont l'évolution est progressive et insidieuse, compliquent et limitent largement l'accomplissement de nombreuses activités : lecture, conduite automobile ou toute autre activité qui nécessite une bonne discrimination spatiale (2).

Alors que la surveillance repose entre autres sur l'évaluation régulière du champ visuel, le plus souvent monoculaire et central, on a très rarement recours au Goldmann. Il s'agit pourtant d'un examen intéressant qui permet de révéler les déficits périphériques des atteintes graves.

Si, au cours de l'évolution du glaucome, l'acuité visuelle centrale est longtemps conservée, elle peut être atteinte dans les formes évoluées du fait de l'extension et de la confluence de scotomes centrocaecaux.

Le bilan orthoptique basse vision évalue le retentissement de la maladie sur la vie quotidienne. Sans reprendre sa réalisation dans le détail, il convient de mettre en avant les points particuliers qui s'appliquent aux patients atteints de glaucome avancé ou grave. L'interrogatoire, qui doit être détaillé et précis, est un point essentiel. Il faut lui accorder 20 minutes au moins pour une première visite. Les questions orientées peuvent aider le patient à prendre conscience de certaines gênes fonctionnelles.

Deux cas cliniques à l'appui, nous envisagerons successivement l'état du champ visuel, le retentissement fonctionnel et les aides à apporter aux patients en présence d'un glaucome avancé, puis d'un glaucome grave.

Au stade avancé, l'acuité visuelle centrale est conservée et le patient n'a pas conscience de ses scotomes

**Le champ visuel binoculaire objective les scotomes
qui retentissent vraiment sur la vie quotidienne**

A ce stade, l'examen du champ visuel relève de larges

et profonds scotomes qui se concentrent dans les 60° centraux. Ce sont des scotomes absolus (absence de vision) et négatifs (non perçus par le patient). Ils n'atteignent pas la périphérie.

Il est très intéressant de comparer les deux champs visuels monoculaires avec le champ visuel binoculaire. On constate alors que l'atteinte binoculaire est nettement moins importante que ne pourrait le laisser penser la simple superposition des deux champs monoculaires : certains scotomes disparaissent. C'est le phénomène de complétion bi-oculaire. Le champ visuel

3 place Anatole France, CERBV, Clinique Sourdille,
44000 Nantes, e.mail : xavier.zanlonghi@wanadoo.fr

binoculaire permet d'objectiver les scotomes réellement gênants pour la vie quotidienne et donne une idée rapide et fiable de la qualité de la vision centrale et périphérique du patient (3). L'orthoptiste en déduit facilement les répercussions sur la vie courante. Le champ visuel binoculaire permet également d'orienter plus directement l'interrogatoire.

Un interrogatoire bien ciblé permet de mettre à jour les difficultés du patient

En raison du phénomène de complétion bi-oculaire, et bien que les altérations du champ visuel soient déjà importantes, le patient n'a pas ou peu conscience de ses scotomes. Si on ne lui pose pas les bonnes questions, il peut, en dépit d'un glaucome avancé, répondre que tout va bien et qu'il n'est absolument pas gêné dans la vie quotidienne (4).

On lui demande alors s'il conduit. La plupart de ces patients conduisent encore. Si c'est le cas, on lui demande s'il est gêné à la conduite nocturne. Il répond souvent qu'il est ébloui par les phares des voitures qu'il croise. La vision mésopique accentue l'étendue des scotomes.

S'il travaille encore, on lui demande dans quelles conditions : a-t-il un poste fixe ou doit-il se déplacer au sein de son bureau, hangar ou service? Les patients qui sont amenés à être mobiles se cognent relativement souvent dans une chaise déplacée, un carton laissé au milieu d'un passage qui était pourtant libre à l'aller...

Les patients atteints de glaucome à un stade avancé décrivent aussi une héméralopie, gêne à la vision nocturne avec perte des repères spatiaux. On s'enquiert alors de la façon dont sont éclairés leur poste et la pièce dans laquelle ils travaillent, sachant qu'un mauvais éclairage leur serait défavorable.

Parfois, des difficultés dans le retour à la ligne durant la lecture sont signalées.

L'orthoptiste peut proposer différents types d'aides rééducatives, techniques et/ou optiques, notamment pour la lecture

Pour la conduite, l'orthoptiste ne peut pas intervenir. Il est en revanche de sa responsabilité d'informer le patient sur la législation en vigueur quant à la conduite. Rappelons que la loi autorise un conducteur à conduire si son acuité visuelle binoculaire est d'au moins 5/10 et si son champ visuel s'étend sur au moins 120° sur le méridien horizontal.

Pour la déambulation, l'orthoptiste peut, si cela paraît nécessaire, conseiller au patient de suivre une prise en charge en locomotion. Enfin, pour remédier aux difficultés de lecture, il peut proposer :

- une prise en charge rééducative autour de la lecture, principalement axée sur le repérage spatial dans une feuille afin d'aider le patient à moins se perdre lors des retours à la ligne ;
- quelques aides optiques de type loupes à faible grossissement, telle une règle-loupe avec guide-ligne intégré. Un fort grossissement n'est pas indispensable, car l'acuité visuelle centrale est conservée. Les patients parviennent encore la plupart du temps à lire Parinaud 2 avec leur correction de près ;
- pour des efforts prolongés de lecture, nous conseillons des verres bifocaux, ou mieux des demi-lunes de près plutôt que des verres progressifs. Parfois, il est préférable de prescrire des verres de près plein champ ;
- des aides techniques simples, telles un guide-ligne (feuille de carton ajourée permettant de repérer les lignes) ou une règle à déplacer au fur et à mesure de la lecture, peuvent aussi être utiles.

Le glaucome grave menace l'autonomie des personnes

Le champ visuel est tubulaire

Les scotomes s'étendent et réalisent une importante atteinte périphérique. Les déficits n'épargnent que la partie toute centrale du champ visuel (parfois quelques degrés seulement) dont la qualité reste relativement bonne.

A ce stade, un champ visuel à la coupole de Goldmann réalisé en III/4 donne des renseignements importants sur la qualité de la vision périphérique et objective cette atteinte. Un îlot de vision périphérique, le plus souvent temporal, persiste parfois.

Le retentissement fonctionnel, majeur, compromet les actes de la vie quotidienne

Le patient décrit de nombreuses gênes, toutes liées à un déficit campimétrique sévère, qui affectent différents domaines.

- Pour la déambulation, le patient prend conscience qu'il ne voit plus qu'à travers un "canon de fusil". Il est très gêné dans tous ses déplacements, ose de moins en moins sortir seul, qui plus est s'il doit marcher au sein d'une foule. Cela l'angoisse, il se cogne souvent dans les bacs de fleurs et bute dans les trottoirs, surtout dans des lieux qu'il connaît mal (5).
- Dans la vie quotidienne, les repas peuvent poser problème. A table, le patient ne trouve plus aussi facilement la salière ou son verre transparent et il doit balayer un moment l'espace avant de localiser un

objet. A ce stade, il ne distingue plus bien ce qui est dans son assiette, dont il ne voit, en tout cas, pas tout le contenu. Il apprécie que la personne qui a cuisiné lui dise ce qu'il mange.

- La lecture devient difficile : le patient a du mal à repérer la ligne suivante, il saute des lignes. Ce n'est pas tant la taille des caractères qui le gêne, car son acuité visuelle reste correcte, même à ce stade. Ce n'est en effet qu'au stade vraiment terminal, soit peu de temps avant la cécité, qu'il décrit une baisse d'acuité visuelle centrale et une vision floue.

- Socialement, il est gêné de ne pas reconnaître les gens, dont il ne voit les visages que partiellement. Ils ne les reconnaît qu'à la voix, ou s'ils se présentent à lui, notamment dans la rue.

- La photophobie et l'héméralopie sont importantes.

En induisant toutes ces gênes, le déficit campimétrique massif est responsable d'une perte d'autonomie majeure. Toutefois, certains patients dynamiques maintiennent autant que possible une certaine indépendance. Ils prennent par exemple le bus seuls dans des directions qu'ils connaissent, ou s'entraînent à déambuler seuls dans leur quartier...

Le moment est venu de mettre en place une prise en charge pluridisciplinaire

A ce stade, l'orthoptiste peut proposer différentes aides, semblables à celles que l'on utilise en cas de glaucome avancé (6).

- Une rééducation orientée sur le repérage spatial, sur feuille ou dans l'espace, a pour but d'aider le patient en lecture ou dans la rue.

- Les aides optiques sont similaires, avec une loupe à faible grossissement et repère de ligne intégré. Parfois, une légère surcorrection de type verres pleins champs avec une addition de +5.00 prismée est concluante.

- Les aides techniques sont également les mêmes, telles qu'un guide-ligne, une règle pour obtenir une lecture suivie.

- Les essais de verres filtrants pour lutter contre la photophobie ne sont pas toujours concluants. En effet, lors d'un passage dans une zone d'ombre, le patient, du fait de son héméralopie, se trouve brutalement plongé dans l'obscurité. Il est demandeur de verres qui puissent atténuer sa photophobie, mais pas trop sombres du fait de son héméralopie. Il n'est pas facile de trouver la teinte la plus adaptée.

Il est bien évident qu'à ce stade une prise en charge pluridisciplinaire est optimale et devrait être mise en place, dans un centre de rééducation et de réadaptation fonctionnelle. Il est souhaitable qu'au moins un

instructeur de locomotion, un AVJiste (rééducateur en acte de la vie journalière) et un orthoptiste interviennent.

En pratique

M. G. a un glaucome avancé : comment l'aider pour la lecture et la déambulation ?

Electricien pour la SNCF, M. G., 53 ans, est en arrêt longue maladie depuis 3 ans. De plus en plus photophobe, il possède plusieurs paires de verres teintés qui diminuent son acuité visuelle, et change sans cesse de lunettes.

Grand amateur de lecture, il lit moins depuis 4 ans car il se fatigue vite.

Il se fait toujours accompagner pour se rendre dans un lieu inconnu, et voilà un an qu'il ne conduit plus.

Il se cogne souvent la tête dans ce qui est à sa hauteur : panneau indicateur, placard de cuisine...

Le soir, il est très gêné dans ses déplacements.

Dans une gare, il a du mal à consulter un horaire de train : il lui faut le repérer immédiatement au niveau du panneau d'affichage, sans quoi il doit le chercher longtemps, en balayant tout le panneau.

Chez lui, en revanche, il a ses repères et peut donc cuisiner et faire le ménage.

Il pratique un sport : le karaté.

Données ophtalmologiques

Fond d'œil ODG : C/D à 0,9.

Lampe à fente ODG : opalescence cristallinienne.

Verres portés :

OD -1,50 (-0,25) 120°/ OG -0.75 (-0,25) 30° teinte grise.

OD -1,50 (-0,25) 135°/ OG -0.75- (-0,25) 30° photogray.

OD +1,00 (-0,25) 140°/ OG +1,50 demi-lunes de près.

Acuité visuelle OD : 0,25 P5 lent à 35 cm.

Acuité visuelle OG : 0,16 P5 haché à 35 cm.

Champ visuel monoculaire OG : très vaste scotome annulaire absolu (figure 1).

Champ visuel monoculaire OD : vaste scotome altitudinal absolu supérieur (figure 2).

Champ visuel binoculaire : le taux médical d'incapacité (technique d'Esterman) est de 36% (figure 3).

Examen sous écran et motilité oculaire

Pas de déviation oculo-motrice de loin, ni de près.

Pas de limitation ni d'hyperaction musculaire.

Bon punctum proximum de convergence.

La poursuite est correcte.

L'étude des saccades montre quelques mouvements de refixation surtout du côté droit.

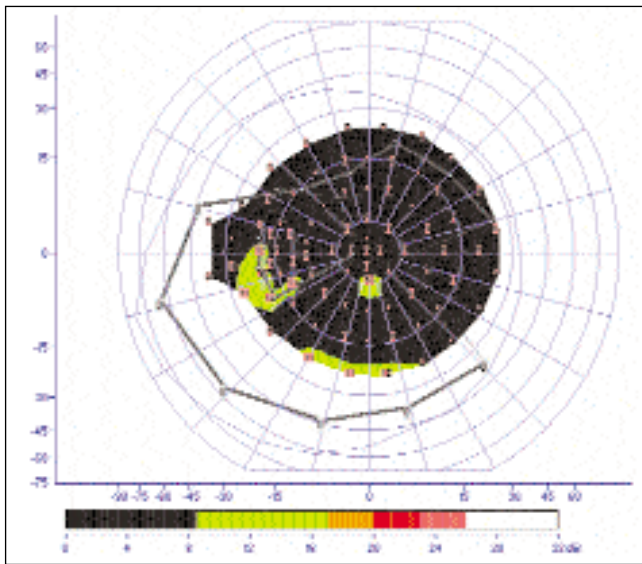


Figure 1. Glaucome avancé. Champ visuel monoculaire OG : très vaste scotome annulaire absolu

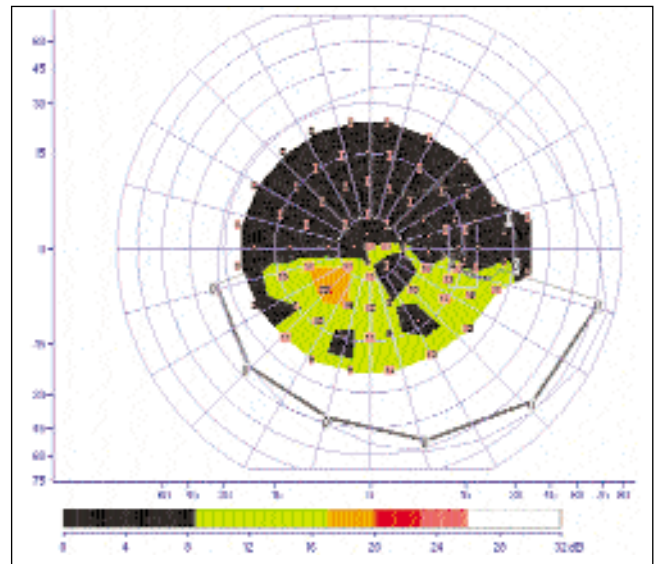


Figure 2. Glaucome avancé. Champ visuel monoculaire OD : vaste scotome altitudinal absolu supérieur

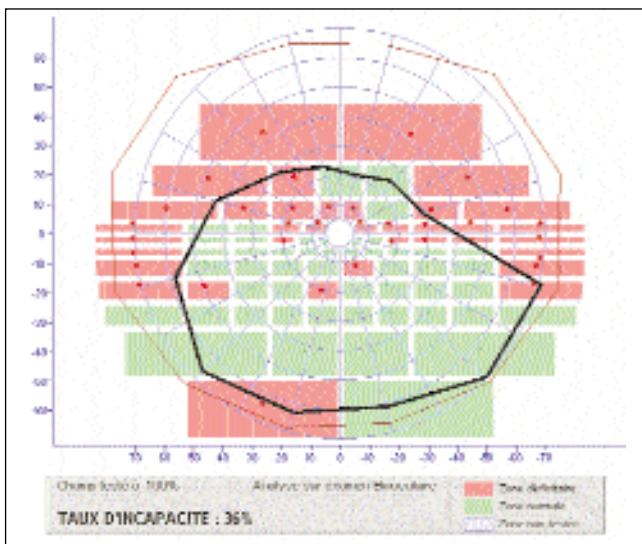


Figure 3. Glaucome avancé. Champ visuel binoculaire : le taux médical d'incapacité (technique d'Esterman) est de 36%

Discrimination

Ne voit pas bien les couleurs pâles : dans la salle de karaté, a confondu une ceinture blanche un peu sale avec une ceinture verte.

Décrit une vision très floue, voit beaucoup de grains, voit mal les bords de trottoirs.

Ne voit pas toujours un trou dans le sol quand il court. Il va courir dans un stade car c'est plat : "il n'y a pas d'embûches". Ne sait pas toujours s'il est arrivé au bas de l'escalier car il voit très mal les marches.



Figure 4. Aide optique de près : demi-lunes prismées

Coordination oculo-manuelle

La localisation sur une cible fine est correcte mais M. G. dit parfois verser à côté de son verre et devient de plus en plus maladroit.

Il est droitier, œil droit directeur.

Essais d'aides techniques


Addition +4,00 : lit P4.

Addition +5,00 non prismées : lit P4 plus facilement.

Addition +5,00 prismées : plus de confort, lit P3 lent (figure 4).

En plus des aides optiques pour la lecture, une prise en charge en locomotion doit être envisagée

D'autres essais ont été faits auprès d'un opticien basse



Figures 5a et 5b. Aide optique de loin : système télescopique Beecher

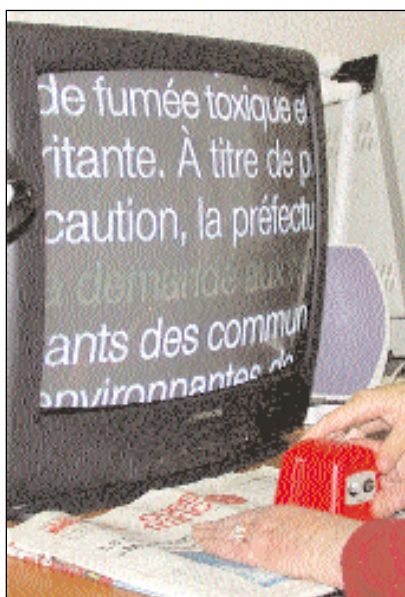

Figure 6. Aide optique de près : vidéoloupe

vision, afin de déterminer l'aide optique la plus appropriée pour l'aide à la lecture. Ceux-ci ont montré qu'un Beecher (figure 5a et 5b), ainsi qu'une surcorrection de +5.00 prismées et une vidéoloupe (figure 6) donnent toute satisfaction à M. G. Sa principale gêne, liée à l'importance du déficit campimétrique, concerne la déambulation. Une prise en charge en locomotion est conseillée.

Mme R. a un glaucome grave qui relève d'un centre pluridisciplinaire pour malvoyance

Mme R., 68 ans, se plaint d'une gêne à la lecture : elle saute des lignes, se perd dans le texte et ne lit pas plus d'une demi-heure.

Elle habite dans une maison, fait la cuisine et un peu de ménage (tout en ayant une aide-ménagère), jardine un peu et arrose ses plantes.

Elle décrit une photophobie majeure, contre laquelle elle porte de verres teintés bleus.

Elle marche toujours au bras de son mari et ne se déplace plus seule. La gêne est moins prononcée pour marcher en campagne.

Données ophtalmologiques

- Fond d'yeux ODG : C/D à 0,9, conus myopique, atrophie diffuse de l'épithélium pigmentaire.

- Lampe à fente :

- OD implant de chambre postérieure
- OG cataracte nucléaire

- Verres portés :

- OD -1.25 [-2,00] 25°/ OG +0.25

- Acuité visuelle

- OD : 0,63 P3 à 30cm

- OG : inférieure à 0,025, perception lumineuse orientée sauf en nasal.

- Champ visuel monoculaire OD (figure 7) : en périphérie (cinétique), persiste un petit îlot temporal inférieur. En champ central (statique), on note une atteinte diffuse majeure et un très vaste scotome annulaire absolu qui épargne un minuscule îlot central de 1° de surface.

- Champ visuel monoculaire OG (figure 8) : réalisé en III/4, périphérique et central. Pendant l'examen, Mme R. a eu besoin d'être guidée.

- Champ visuel binoculaire (figure 9) : le taux médical d'incapacité (technique d'Esternan) est de 64 %.

Examen sous-écran et motilité oculaire

Exotropie et hypertropie gauches non alternantes de loin et de près.

Pas d'hyperaction, ni de limitation musculaire.

La poursuite est saccadée et les saccades ne sont pas adaptées, Mme R. perd de vue la cible dès que celle-ci se déplace.

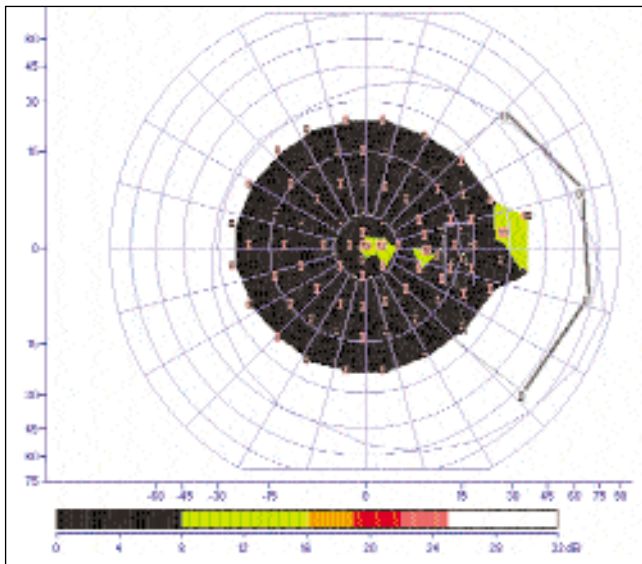


Figure 7. Glaucome grave. Champ visuel monoculaire OD : en périphérie (cinétique), il reste un petit îlot temporal inférieur. En champ central (statique), on note une atteinte diffuse majeure, un très vaste scotome annulaire absolu laissant un minuscule îlot central de 1° de surface.

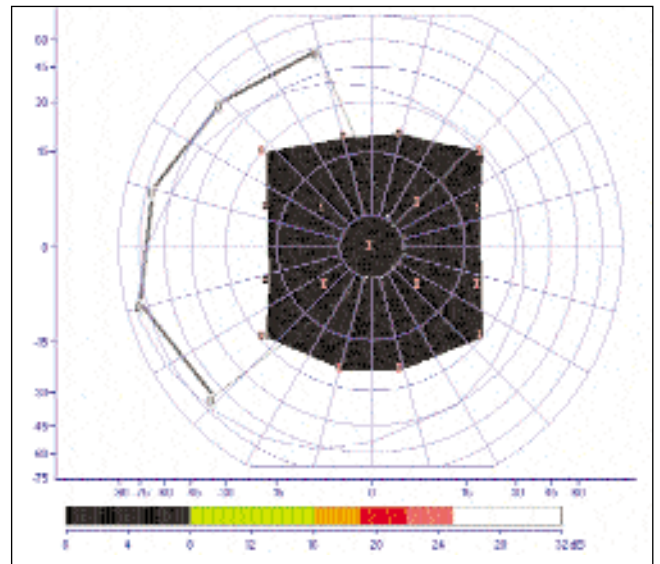


Figure 8. Glaucome grave. Champ visuel monoculaire OG : réalisé en III/4, périphérique et central, a eu besoin d'être guidée.

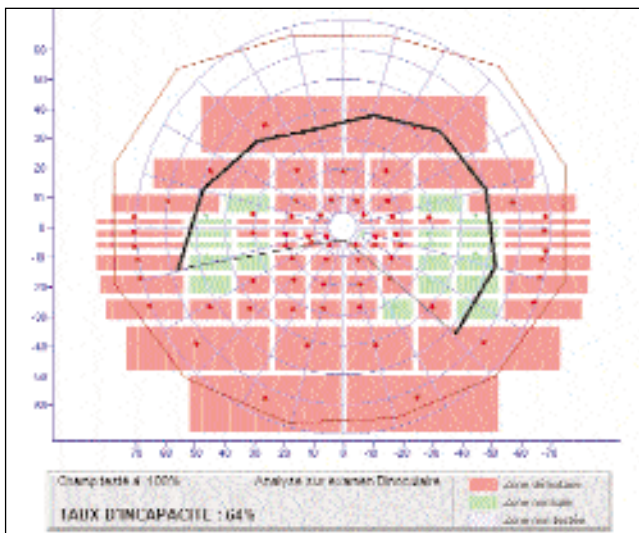


Figure 9. Glaucome grave. Champ visuel binoculaire : le taux médical d'incapacité (technique d'Esterman) est de 64 %. Chaque rectangle est testé en III/4. Les rectangles roses correspondent à des zones "aveugles"

Discrimination

Pas de gêne avec les couleurs.

Se cogne dans tout ce qui est au sol ou sur le côté. Doit être très attentive.

Coordination oculo-manuelle

Pointe largement à côté de la cible et réajuste lentement. Verse à côté de son verre chez elle.

Elle est droitrière avec OD fonctionnellement unique.

Essais d'aides techniques

Addition +3,50 : voit un peu flou.

Addition +4,00 : pas d'amélioration.

Règle-loupe avec guide-ligne incorporé : grand confort.

Comment aider la patiente à conserver un certain degré d'autonomie ?

Mme R. est très gênée par son déficit campimétrique majeur. Une rééducation dans un centre pluridisciplinaire pour malvoyance grave l'aiderait à récupérer une certaine autonomie. Pour ce qui est des aides techniques, les essais de surcorrection sont décevants, cependant une règle-loupe (figure 10) avec guide-ligne l'aide à garder ses repères durant la lecture et lui permet une lecture plus aisée.

L'orthoptiste est l'un des maillons de la chaîne de rééducation

Le glaucome à un stade avancé ou grave est une pathologie handicapante. La personne atteinte n'est pourtant pas toujours consciente, sauf lors des stades pratiquement ultimes de la maladie.

Il est important de poser au patient les bonnes questions pour déceler, au-delà de la gêne ressentie, des symptômes d'atteintes graves nécessitant un bilan orthoptique basse vision. Les questionnaires de type qualité de vie peuvent aider l'orthoptiste dans son bilan.

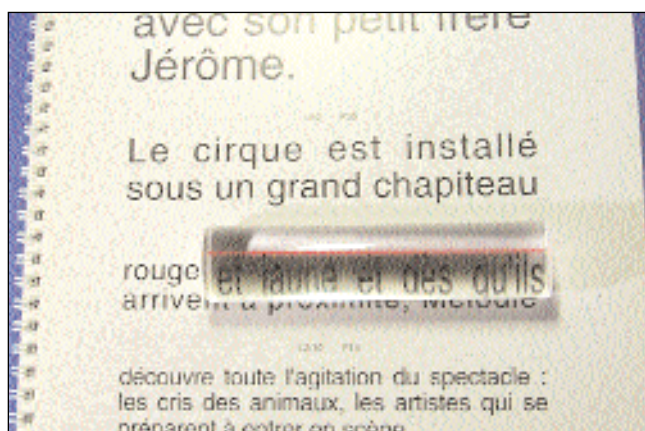


Figure 10. Aide optique de près : règle-loupe avec guide-ligne ; aide le patient à garder ses repères durant la lecture et lui permet une lecture plus aisée

Se posent ensuite des questions telles que l'aptitude au travail et à la conduite.

En plus de son rôle de rééducateur de la fonction visuelle, l'orthoptiste doit, au cours de sa prise en charge, travailler avec d'autres rééducateurs.

Références bibliographiques

- [1] Negrel A.D. Cécité et glaucome. Ed Comité de lutte contre le glaucome, 1992, pp 17-27
- [2] Hattenhauer M.G. The Probability of Blindness from Open-angle Glaucoma. *Ophthalmology*, 1998, 105, 11, 2099-2104
- [3] Esterman B. Functional scoring of the binocular field. *Ophthalmology*, 1982, 89, 1226-1234
- [4] Wilson M.R. Functional Status and Well-Being in Patients with Glaucoma as Measured by the Medical Outcomes Study Short Form-36. *Ophthalmology*, 1998, 105, 11, 2112-2116
- [5] Glynn R.J., Seddon J.M., Krug J.H., Sahagian C.R. Falls in elderly patients with glaucoma. *Am. J. Ophthalmol.*, 1984, 97, 760-766
- [6] Nilsson U.L. Visual rehabilitation of patients with advanced stages of glaucoma, optic atrophy, myopia or retinitis pigmentosa. *Doc. Ophthalmol.*, 1989, 70, 363-383

Pour en savoir plus

www.bassevision.net et www.abcbassevision.com

Zanlonghi X., Robin C., Arnould B., Bresson H., Brouquet Y., Benmedjahed K., Bensaïd Ph. Glaucome et qualité de vie. *J Fr Ophtalmol.* 2003 Oct; 26 Spec No 2: S39-44.

Sander M.S., Zanlonghi X. L'examen du champ visuel pour l'évaluation du handicap visuel. *J. Fr. d'Orthoptique*, 1996, N°28, 139-148