Electrophysiologie visuelle, examens fonctionnels et neuropathie optique génétique

XAVIER ZANLONGHI

Clinique Sourdille, Exploration Fonctionnelle de la Vision, Centre basse vision, Nantes

Fondation Rothschild, Service ophtalmo-pédiatrie Dr CAPUTO, Electrophysiologie de l'enfant, Paris

Introduction

Les neuropathies optiques génétiques sont très rares en comparaison des multiples autres étiologies de neuropathie optique à commencer par les NO inflammatoire, toxique, traumatique, compressive, vasculaire, ...

Devant une atteinte de l'acuité visuelle ou du champ visuel, on éliminera le plus rapidement possible une origine rétinienne. On éliminera également les troubles visuels d'origine fonctionnel-psychiatrique très nombreux et qui simulent souvent une neuropathie optique (Zanlonghi).
On raisonnera beaucoup plus par élimination successive de grande cause d'atteinte du nerf optique. On s'aidera d'un interrogatoire orienté sur les antécédents, sur les circonstances de la baisse d'acuité visuelle centrale ou l'atteinte du champ visuel, sur l'uni ou la bilatéralité des troubles visuels.

Des examens complémentaires de trois types sont nécessaires :
- **Examens psychophysiques** avec le champ visuel neurologique examen fondamental, la vision des couleurs uniquement de type 15hue puisque l'on cherche à caractériser une dyschromatopsie acquise,
- **Examens électrophysiologiques** tout particulièrement les Potentiels Evoqués Visuels par damiers (Heckenlively, Rigaudière),
- **Examens anatomiques** avec le fond d'œil, la prise de rétinophotographie couleur, les clichés filtres, et éventuellement les appareils de type OCT HRT GDX, voire une angiographie de la tête du nerf optique, une échographie.

Devant une atteinte unilatérale de l'acuité visuelle ou du champ visuel, quand penser à une origine génétique ?

La triade champ visuel neurologique, PEV, aspect de la papille au fond d'œil, permet d'orienter fortement vers un diagnostic. En effet il existe des « signatures » des atteintes des examens complémentaires dont voici quelques exemples :

- **La neuropathie optique compressive par un méningiome** *(exemple 2)* se traduit très souvent par un scotome centro-caecal et fasciculaire et surtout par une atteinte particulière des PEV damiers qui sont plus altérés par grands damiers que par petits damiers, la papille est pâle.

- **Le neuropathie optique inflammatoire** *(exemple 3)* donne une papille normale, voire une papillite, un scotome centro-caecal et une atteinte des PEV d'autant plus importante que l'acuité visuelle est faible. Dans cet exemple, la neuropathie est très sévère à tel point que le patient n'a vu que quelques points en champ visuel et que les PEV damiers sont totalement destructurés (Arndt).

- **La NOHL** démarre brutalement *(exemple 1)*, donne une papille normale ou discrètement hyperhémique, un net scotome centro-caecal, et des PEV par damiers dont l'atteinte est en rapport avec la baisse d'acuité visuelle (Hamel).

Exemple 1

Pathologie

Neuropathie optique de Leber à un stade débutant.

Histoire clinique acuité

Homme de 30 ans. 1 frère atteint de NOHL mutation 11778

Se plaint de baisse d'acuité ODG depuis 1 mois à 7/10 P2,5.

4 mois plus tard l'acuité est de CLD 1m OD et OG.

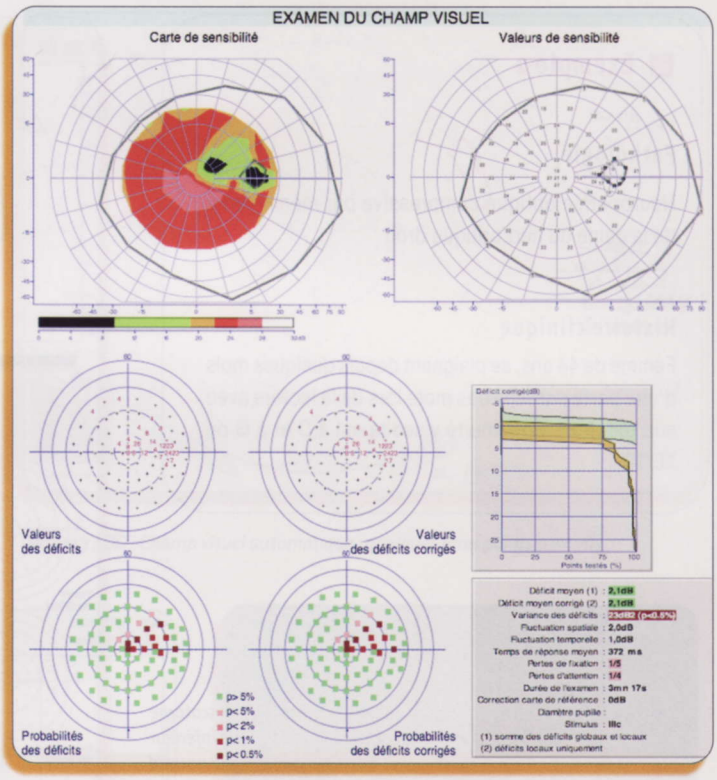

Figure 1 : Champ visuel OD : scotome centro-caecal avec atteinte du seuil fovéolaire qui est à 21 dB. OG même atteinte

Figure 2 : FO OD : pas d'atrophie optique, très discrète hyperhémie papillaire à la limite du significatif

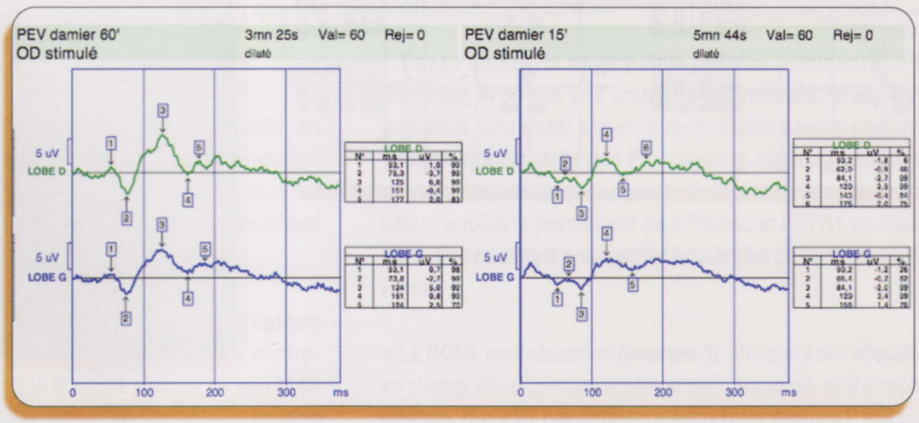

Figure 3 : PEV OD : grands damiers de 60' : retard de latence du pic P100 à 125 ms pour une normale inférieure à 123 ms, petits damiers de 15' faible amplitude avec un pic P100 de latence normale OG même atteinte

Exemple 2

Pathologie

Neuropathie optique compressive par méningiome de la gaine du nerf optique droit

Histoire clinique

Femme de 44 ans, se plaignant depuis quelques mois d'une perte partielle des mots lors de la lecture avec son œil droit. Son acuité visuelle est à D et à G de 10/10

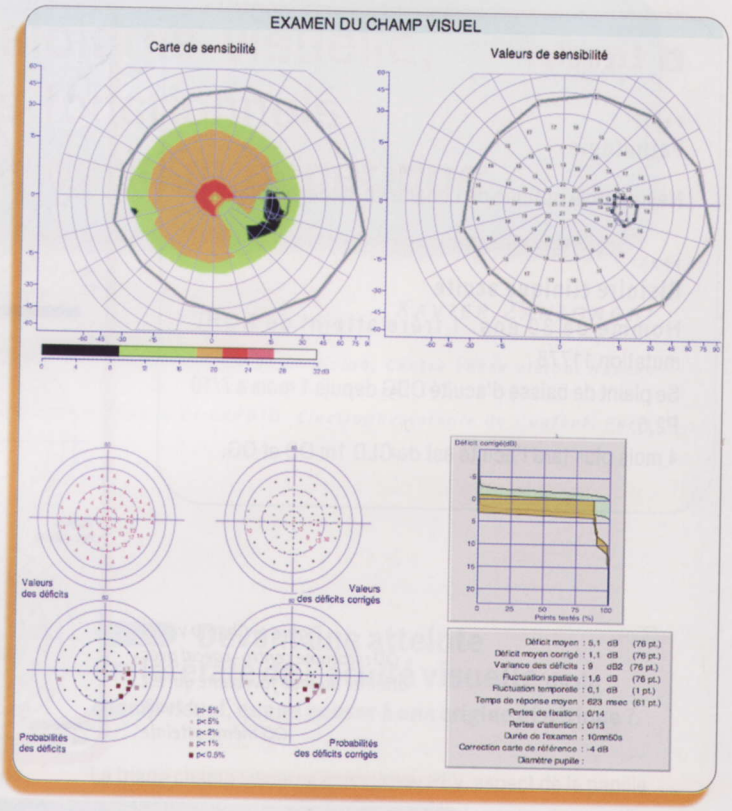

Figure 4 : OD : atteinte diffuse, scotome centro-caecal, déficit fasciculaire inférieur
OG : CV neurologique normal

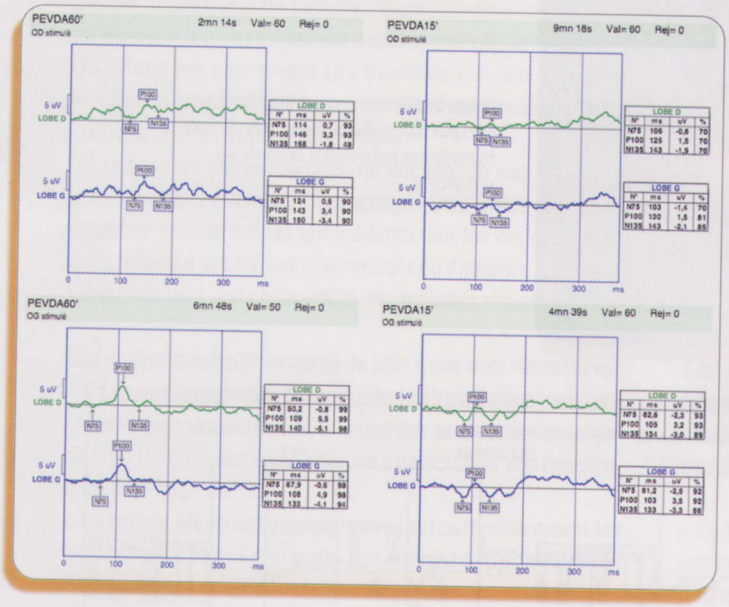

Figure 5 : PEV
OD : grands damiers de 60', P100 de faible amplitude avec un net retard de latence à 146 ms (normale < 123 ms), petits damiers de 15' P100 avec un très discret retard de latence à 125 ms
OG : PEV damiers normaux
OG : grands damiers de 60' : latence du pic P100 normale, petits damiers de 15' : latence du pic P100 normale

Figure 6 : OD pâleur papillaire globale plus marquée en temporal

Exemple 3

Pathologie

Neuro-papillite Inflammatoire aiguë unilatérale
Important bilan négatif
Sous corticothérapie récupération de l'acuité visuelle à 10/10 en quelques jours

Histoire clinique

Homme de 20 ans se plaignant de douleurs péri-et rétro-oculaires des 2 yeux depuis 6 jours et d'une BAV brutale de l'OD depuis 5 jours, avec des périodes de quasi cécité. Scanner cérébral en urgence normal.
Acuité OD PL mal localisée, OG 8/10 P2



Figure 7 : OD : Champ visuel automatique : quelques rares points sont vus

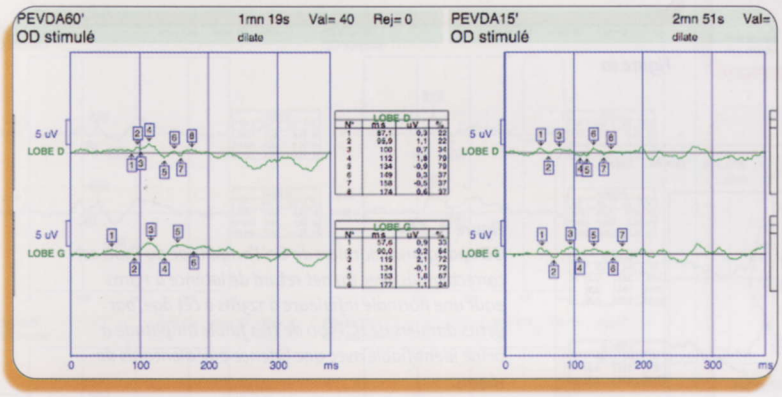

Figure 8 : PEV OD : aucune réponse individualisable par rapport aux bruits de fond par damiers de 60 et 15', l'aspect est déstructuré.
PEV OG : normaux

Figure 9 : OD œdème papillaire modéré
OG papille normale

Devant une atteinte bilatérale de l'acuité visuelle ou du champ visuel, quand penser à une origine génétique ?

Une atteinte bilatérale et symétrique de l'acuité visuelle, du champ visuel neurologique, des PEV, des papilles au fond d'œil oriente fortement vers une origine toxique ou génétique. Là encore, il existe des « signatures » des atteintes des examens complémentaires :

- **La neuropathie optique toxique alcoolo-tabagique** *(exemple 6)* se traduit très souvent par un scotome centro-caecal peu étendu, une baisse d'acuité visuelle de loin et de près modérée à moyenne, mais surtout par une atteinte majeure des PEV damiers qui sont très altérés pour toutes les tailles de damiers, la papille ne devient pâle qu'au bout de plusieurs mois de baisse d'acuité visuelle (Mancel).

- **Chez l'enfant, la neuropathie optique dominante** OPA1 *(exemple 4)* donne une amblyopie bilatérale, une pâleur papillaire, une quasi absence de scotome centro-caecal et une atteinte modérée des PEV damiers. On aura également une dyschromatopsie bleu-jaune. Cette dyschromatopsie et la pâleur papillaire permettent de différencier l'OPA1 de toutes les autres causes d'amblyopies bilatérales de l'enfant (Cohn, Ferré).

- **La NOHL** peut récupérer *(exemple 5)*, on notera des séquelles en champ visuel avec un scotome centro-caecal, une atrophie optique, des PEV par damiers altérés mais avec un P100 bien individualisable.

Exemple 4

Pathologie

Neuropathie optique dominante OPA1 mutation hétrozygote delTTAG dans l'exon 27
Un grand frère atteint de la même neuropathie optique, pas d'autres antécédents familiaux

Histoire clinique

Enfant de 6 ans présentant une amblyopie bilatérale.
L'acuité est à D de 2,5/10 et à G de 3,3/10.
Préconisation de loupe globe pupitre, lampe basse tension, premier rang

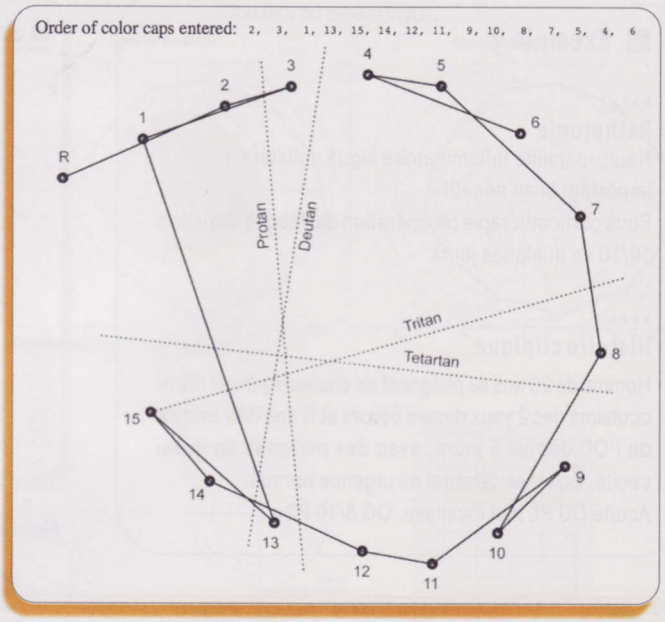

Figure 10

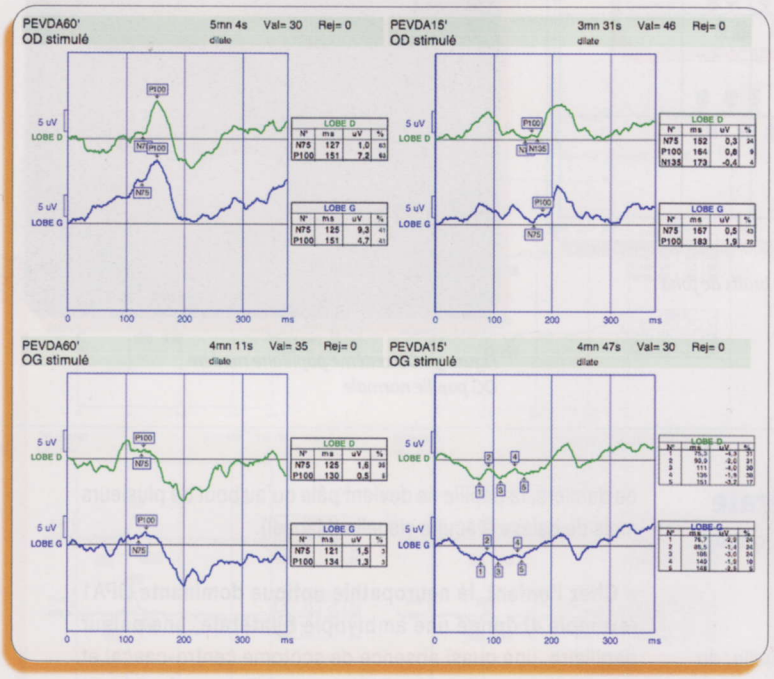

Figure 11 : PEV
OD : par grands damiers de 60' l'amplitude du P100 est correcte mais avec un net retard de latence à 151ms pour une normale inférieure à 123ms à cet âge, par petits damiers de 15' P100 de très faible amplitude à peine identifiable avec une latence aux alentours de 164ms.
OG : par grands damiers de 60', P100 de faible amplitude étalée à peine identifiable, de latence retardée à 134ms, par petits damiers de 15', P100 non identifiable par rapport au bruit de fond.

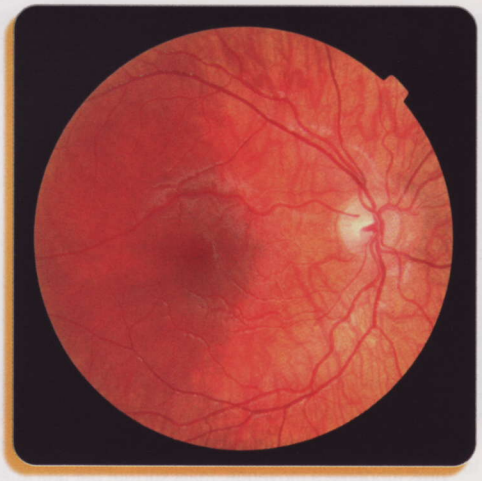

Figure 12 : OD : papille globalement pâle, macula normale
OG même aspect

Exemple 5

Pathologie

Neuropathie optique de Leber à 11 ans avec une acuité descendue à D de 2,8/10 P6 et à G de 1/10 P10 qui a lentement récupéré en 5 ans.
Nombreux cas familiaux de NOHL mutation 11778

Histoire clinique

Homme de 24 ans, avec une acuité à D de 6/10 P8 à 40 cm, et à G de 3/10 P16 à 40 cm.
A une distance de lecture de 20 cm, l'acuité binoculaire de près est de P2.

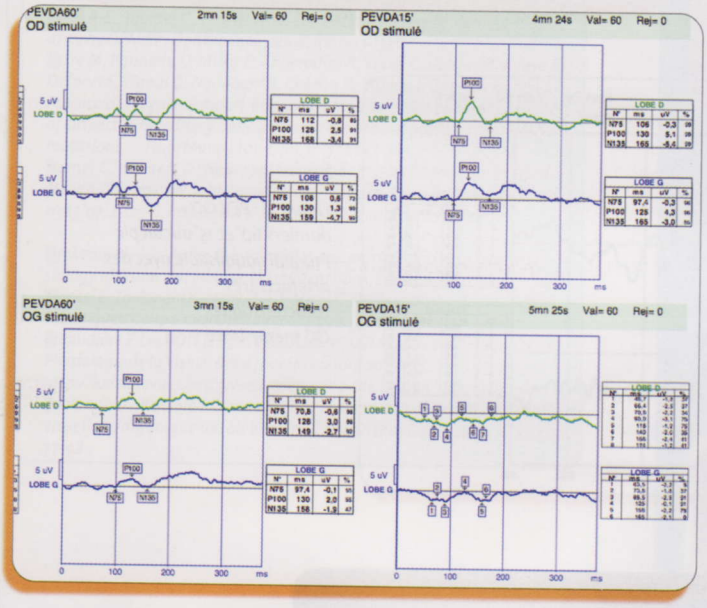

Figure 14 : OD : grands damiers de 60' : faible amplitude du P100 avec un retard de latence à 128ms pour une normale inférieure à 123ms, petits damiers de 15' latence du P100 à 130ms pour une normale inférieure à 125ms.
OG : grands damiers de 60' P100 de latence retardée à 130ms et de faible amplitude, petits damiers de 15' P100 de faible amplitude avec une latence à 133ms.

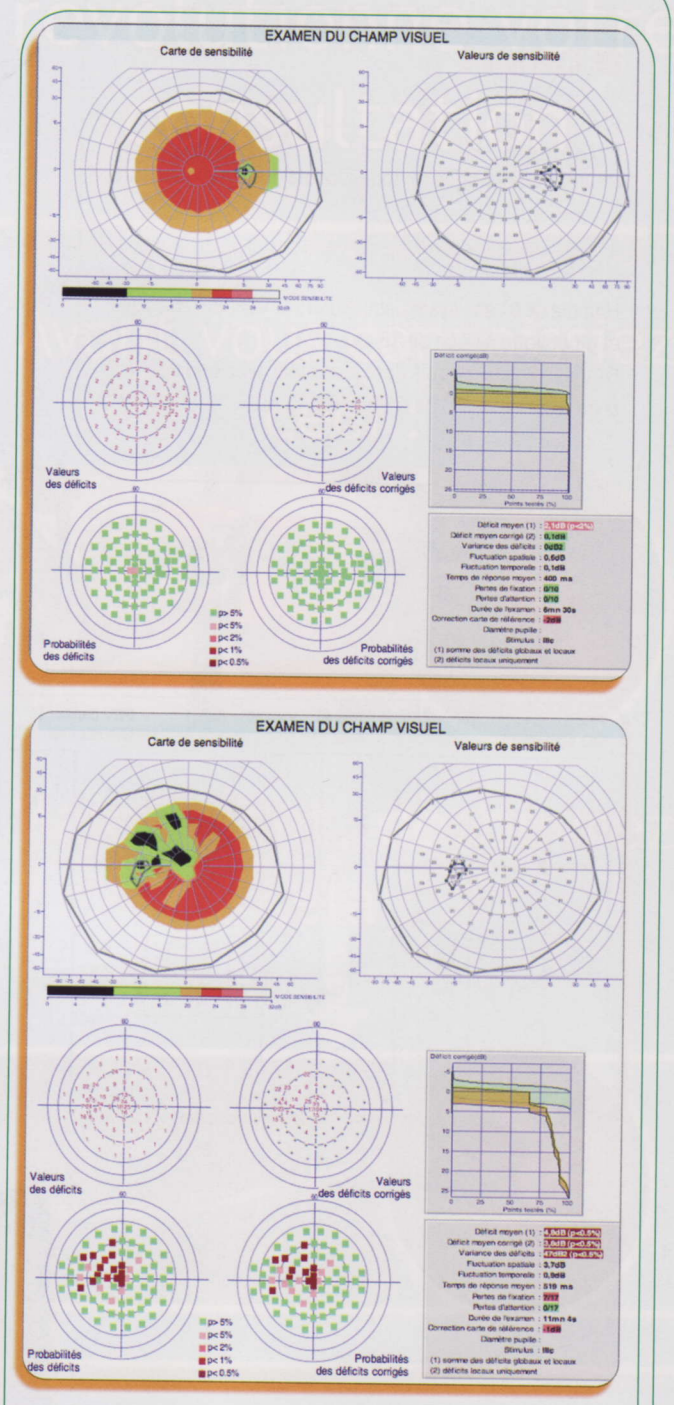

Figure 13

Figure 15 : FO OD et OG : discrète pâleur papillaire secteur temporal

Exemple 6

Pathologie

Neuropathie optique toxique alcoolo-tabagique récente

Histoire clinique

Homme de 51 ans ayant débuté une intoxication tabagique et alcoolique à l'âge de 16 ans.
BAV des 2 yeux depuis quelques mois avec une acuité à D de 7/10 P3 et à G de 6/10 et P3

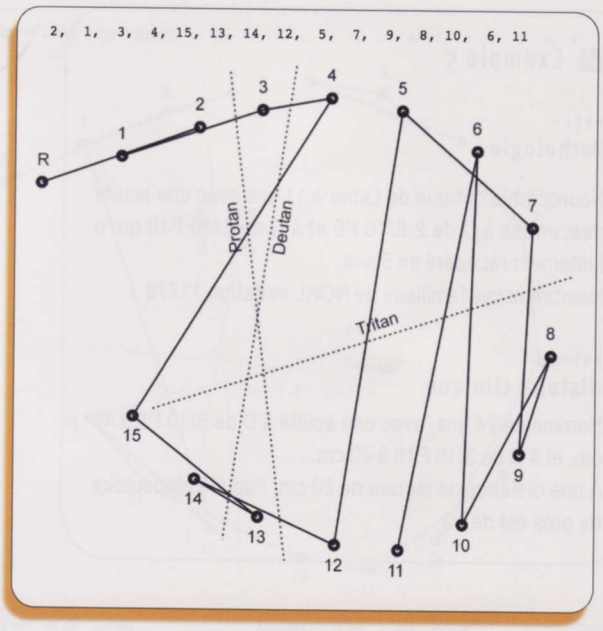

Figure 16

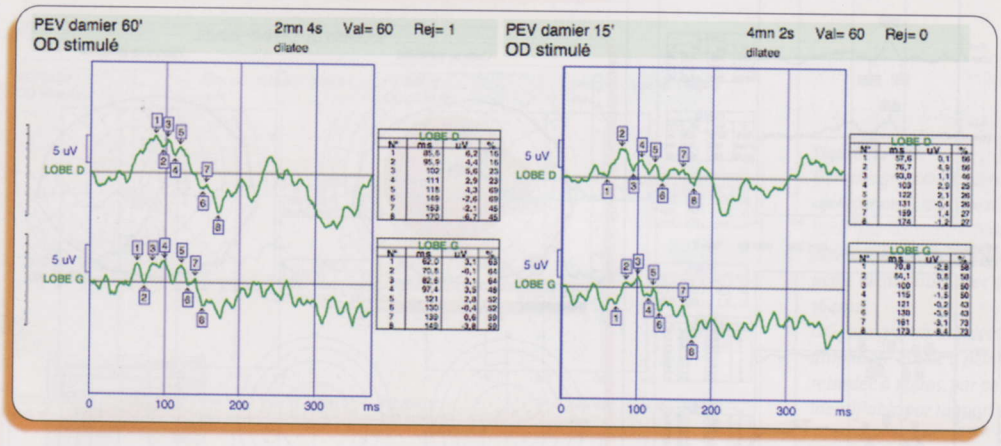

Figure 17 : PEV OD damiers 60' et 15' aucun pic P10 individualisable avec des artéfacts très caractéristiques OG même tracé

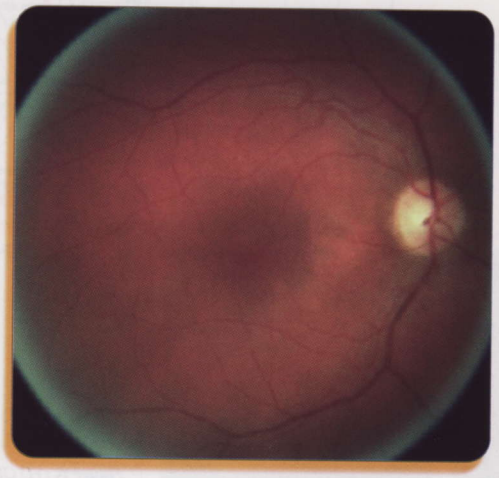

Figure 18 : OD pâleur papillaire secteur temporal

Conclusion

Les neuropathies optiques génétiques sont rares mais doivent être systématiquement évoquées devant toute suspicion de souffrance du nerf optique. L'interrogatoire, l'examen clinique, l'aspect des papilles, et les examens complémentaires comme le champ visuel neurologique, le 15 hue, les PEV par damiers, permettent pratiquement toujours d'approcher le diagnostic étiologique, et d'orienter de façon ciblé le diagnostic moléculaire génétique. ■

Conflits d'intérêts : aucun signalé

RÉFÉRENCES

Arndt C., P. Labauge, C. Speeg-Schatz, L. Jeanjean, M. Fleury, G. Castelnovo, L. Ballonzolli, F. Blanc, B. Carlander, J. de Sèze. Neuropathies optiques inflammatoires récidivantes J Fr. Ophtalmol., 2008; 31, 4, 363-367

Cohn A-C., Toomes C., Hewitt A-W. The natural history of dominant optic atrophy OPA1 Br J Ophthalmol., 2008, 92: 1333-1336

Ferré M, Bonneau D, Milea D, Chevrollier A, Verny C, Dollfus H, Ayuso C, Defoort S, Vignal C, Zanlonghi X, Charlin JF, Kaplan J, Odent S, Hamel CP, Procaccio V, Reynier P, Amati-Bonneau P Molecular screening of 980 cases of suspected hereditary optic neuropathy with a report on 77 Novel OPA1 mutations Hum Mutat. 2009, Jul;30(7):E692-705.

Hamel C., Lenaers G. Neuropathies optiques héréditaires Encyclopédie Médico-Chirurgicale, Ophtalmologie, 2007, [21-480-E-30], Doi : 10.1016/S0246-0343(07)41123-6, http://www.em-consulte.com/article/65141

Heckenlively J.R., Arden G.B. Principles and practice of clinical electrophysiology of vision 2nd édition, Mosby Year Book, Ed 2006, 829 pp

Mancel E., Zanlonghi X., Leroy M-P., Hache J-C. Neuropathies optiques alcoolo-tabagiques. Coup d'Oeil Ophtalmologique, 1989, N°21, 8-9

Rigaudière F. Les POTENTIELS ÉVOQUÉS VISUELS corticaux (PEV)», Oeil et Physiologie de la Vision mis à jour le : 22/10/2008, URL : http://lodel.irevues.inist.fr/oeiletphysiologiedelavision/index.php?id=120

Zanlonghi X., Bensaid P Comment faire le diagnostic d'une baisse d'acuité visuelle anorganique uni ou bilatérale J. Fr. Orthoptique, 2005, N° 37, pp. 77-98

TOPCON révolutionne votre consultation

Avant vous connaissiez ceci :

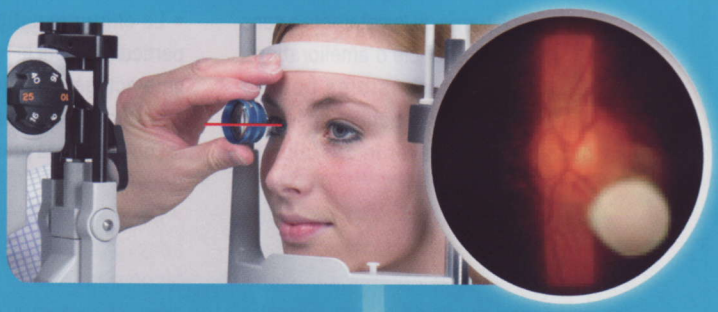

Maintenant, découvrez cela :

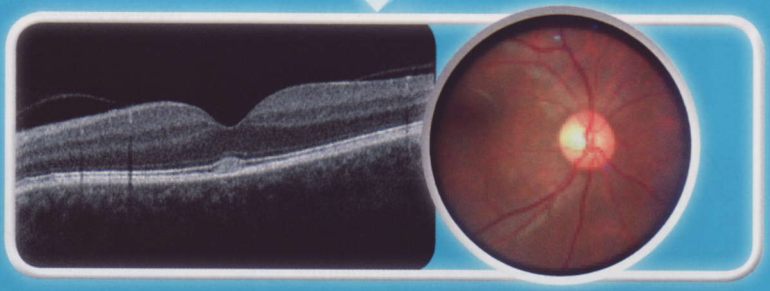

A découvrir sur notre stand JRO
Niveau S2 - Stand 215

Inscrivez-vous à notre atelier :
le samedi 13 mars à 14h30

CONNECTING VISIONS

TOPCON

TOPCON S.A.R.L. • 89 rue de Paris • 92585 Clichy Cedex
Tél: 01 41 06 94 94 • Fax: 01 47 39 02 51 • http://www.topcon-medical.eu